Aus dem Pathologischen Institut der Universität Göttingen
Leiter: Prof. Dr. Georg B. Gruber

Zur Frage der teratogenen Chorionepitheliome*

Inaugural-Dissertation
zur Erlangung der Doktorwürde der Medizinischen Fakultät
der Georg-August-Universität zu Göttingen

im Frühjahr 1937
vorgelegt von

Fritz Walter
aus Paderborn

1938

* Arbeit veranlaßt durch Herrn Dr. Wepler, Assistenten des Institutes

Dekan: Prof. W. Krantz
Referent: Prof. Dr. G. B. Gruber

Tag der mündlichen Prüfung:

17. Dez. 1937

DRUCK DER BONIFACIUS-DRUCKEREI, PADERBORN

Dem Andenken
meiner Schwester Hedwig

Digitized by the Internet Archive
in 2026

https://archive.org/details/IA40154001_0457

In den 35 Jahren seit SCHLAGENHAUFERS erstmaliger Beschreibung eines Chorionepithelioms beim Manne ist eine relativ große Zahl dieser an sich seltenen Tumoren beschrieben worden. Nach einer Zusammenstellung von D'ARCY PRENDERGAST wurden bis zum Jahre 1929 118 Fälle veröffentlicht; ihre Zahl ist bis heute auf ungefähr 140 gestiegen. Trotzdem steht diese Geschwulstform noch keineswegs als ein abgerundetes Bild vor uns; zahlreiche durch sie entstandene Fragestellungen harren der Lösung. In vielen Punkten gehen die Meinungen stark auseinander, wobei die Mannigfaltigkeit der Bilder und die weiten Deutungsmöglichkeiten erschwerend ins Gewicht fallen. Daher ist auch heute noch jeder neu auftauchende Fall eines Chorionepithelioms beim Manne von Wichtigkeit und der Beschreibung wert. Diese Tatsachen und die Besonderheit des vorliegenden Falles rechtfertigen die folgenden Ausführungen.

Es handelt sich um einen 13jährigen Jungen, der am 4. 9. 1936 in das Städtische Krankenhaus in Osterode (Harz) aufgenommen wurde und über stark stechende Schmerzen an der linken Rückenseite klagte, die nach vorn in den Oberleib ausstrahlten.

Aus dem **klinischen Krankenbericht** sei folgendes wiedergegeben:[1]

Die Anamnese ergab, daß diese Schmerzen im Frühjahr 1936 begonnen hatten. Seit einer Woche bemerkte der Patient eine Anschwellung im linken Oberleib. In Stuhl und Urin hatte er keine Veränderungen bemerkt (kein Blut im Urin).

Der Junge zeigte einen auffallend starken Haarwuchs (angeblich seit der Kindheit stark behaart), gelblich-bräunliche Hautfarbe und herabgesetzten Ernährungszustand. Kopf: o. B., Lunge: o. B., Herz: normale Grenzen, Spitzenstoß andrängend, Töne paukend, keine Geräusche. Bauch: links von der Medianlinie spontan- und druckempfindlicher walzenförmiger Tumor von fester, knorpelharter Konsistenz; er reicht vom linken Rippenbogen bis zur Spin. il. ant. sup. und ist in der Tiefe nicht abgrenzbar. Die Haut ist über der Anschwellung unverändert. Extremitäten, Reflexe: o. B. Hodenveränderungen oder Metastasen waren nicht feststellbar.

Blutdruck: 150/105 mm Hg. Blutbild: Erythrocyten- und Leukocytenzahl normal, Hb. 70 %, Eosinophile 4 %, Stabkernige 6 %,

[1] Die klinischen Daten verdanke ich der Freundlichkeit des Herrn Dr. BAUMANN-Osterode.

Segmentkernige 64 %, Lymphocyten 18 %, Monocyten 8 %. Urin: Eiweiß und Zucker negativ, im Sediment einige Leukocyten und Erythrocyten. Temperatur: um 37 Grad C.; Puls 80/Min. Röntgenaufnahme (per Abrodil): rechts Nierenbecken und Ureter dargestellt, links fehlend.

Diagnose vor der Operation: der harten Konsistenz des Tumors nach: Sarkom. Dem Blutdruck, Urinbefund und Aussehen (Hautfarbe und Behaarung) nach: Hypernephrom.

Aus dem Operationsbericht (7. 9. 1936):

Nach Öffnung der Bauchhöhle kommt man auf den weit medianliegenden Tumor, bei dem es sich, wie angenommen, um eine von der linken Niere ausgehende Geschwulst handelt. Die Radikalausschälung ist nicht möglich, da der Tumor vollkommen fest verwachsen ist. Man muß sich damit begnügen, ihn aus der Kapsel herauszuschälen.

Die histologische Untersuchung wurde vom Pathologischen Institut der Universität Göttingen vorgenommen. (E. 4948—50/36.)

Aus dem *weiteren Verlauf:*

Die Bauchwunde heilte p. s. Der Junge wurde am 3. 10. in gebessertem Allgemeinzustand und schmerzfrei entlassen.

Nachträglich brachte man erst in Erfahrung, daß der Junge 14 Tage nach der Entlassung zu Hause Husten mit blutigem Auswurf bekam und nach weiteren 14 Tagen (am 4. 11. 1936) gestorben ist.

Pathologisch-anatomischer Befund des eingesandten Tumormaterials:

Makroskopisch: Die Geschwulst mißt 8 : 6 : 4 cm, ihre grobgehöckerte Oberfläche ist von grau-roter Farbe. Die Konsistenz ist nicht einheitlich: manche Stellen sind fest und derb, andere weich, fast zerfließlich. Die Schnittfläche, auf der von einer Rinden- oder Marksubstanz nichts zu erkennen ist, zeigt ein sehr buntscheckiges Aussehen: grau-weißlich gefärbte Partien wechseln ab mit gelblichen und dunkelroten Stellen. Ferner sieht man mehrere kleinere Zystchen, von Stecknadelkopf- bis Kirschkerngröße, manchmal mehrkammerig und mit gelblich-weißer fadenziehender Flüssigkeit gefüllt. In ihrem Bereich findet sich häufig knorpeliges Gewebe in verschiedener Ausdehnung.

Mikroskopisch: Auch in den histologischen Präparaten war an keiner Stelle Nierengewebe zu finden. Ein großer Teil des Tumors ist von ausgedehnten Nekrosen und Hämorrhagien eingenommen. Am Rande der nekrotischen Partien kann man z. T. eine entzündliche Zellinfiltration des umgebenden Bindegewebes feststellen. An einigen Stellen sieht man zahlreiche nebeneinander liegende, oft sehr weite

Gefäßlumina mit sehr dünner Wandbekleidung, die wie haemangiomartige Bildungen aussehen.

Sehr auffallend sind die vielen zystischen Gebilde von verschiedener Größe und Gestalt: runde, ovale und solche Formen, bei denen die Zystenwände einander dicht gegenüberstehen. Die Lichtung der meisten Zysten ist leer; nur bei einigen ist sie mit weißen und roten Blutkörperchen, Fibrin und Zelldetritus angefüllt, in anderen Zysten liegt eine glasige, homogene, blaß rosa gefärbte Masse, die sich etwas

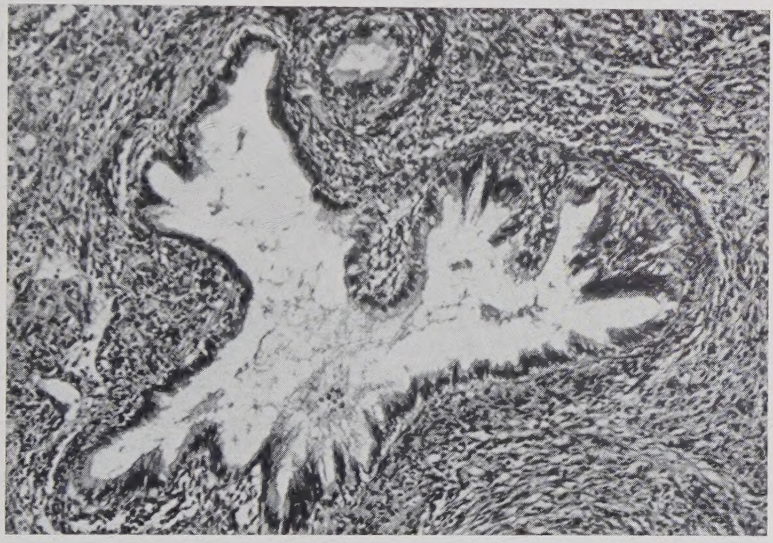

Abb. 1: Zyste mit Muskelfasern nach Art einer muscularis mucosae

von der Zystenwand zurückgezogen hat. Diese Wand ist meist glatt, zeigt aber manchmal papillenartige Vorstülpungen. Ganz vereinzelt findet man einige Zysten, die durch ihren außerordentlich zottigen Bau auffallen und stark an das Bild einer Tube erinnern. Die Zystenwand wird vorwiegend von einschichtigem Zylinderrepithel, dessen Kerne basal gestellt sind, ausgekleidet, aber auch von kubischem und — besonders bei großen Zysten — von abgeplattetem Epithel. Vereinzelt findet man Epithelien mit basalem, quergelagertem Kern, deren Protoplasma nach dem Zystenlumen zu vorgebuckelt ist. Einige Epithelien sind mit Flimmerhaaren besetzt. Oft ist die Epithelform nicht gleichmäßig, sondern es geht einschichtiges in mehrschichtiges, zylindrisches in kubisches und plattes Epithel über

An die Zystenwand schließt meist erst ein lockeres, dann ein strafferes Bindegewebe in konzentrischen Zügen an. Fast regelmäßig folgen darauf ringförmig um die Zyste gelagerte Züge glatter Muskelfasern, manchmal in breiter Ausdehnung. Mitunter findet man auch feine, den Epithelien nach Art der muscularis mucosae angelagerte Muskelzüge. (Abb. 1.)

Auch außerhalb des Zystenbereiches liegen im bindegewebigen Grundgewebe glatte Muskelfasern. Auffällig ist jedoch ihre Vorliebe zu axialer Lagerung um die Zysten.

Vereinzelt findet man drüsenähnliche, von Spindelzellzügen umgebene Gebilde mit auffallend hohem und hellem einschichtigem Zylinderepithel, das helle Vakuolen enthält. Im Drüsenlumen sieht man ein fädiges, farbloses Sekret. Es handelt sich hier wohl um

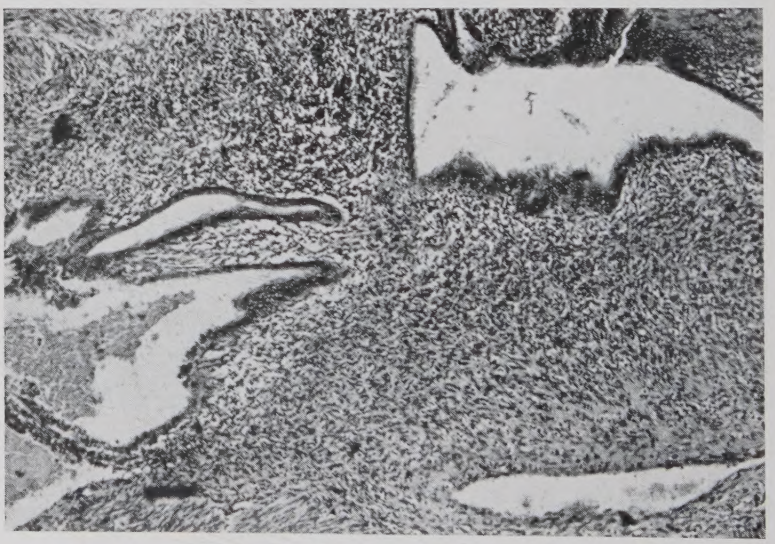

Abb. 2: Ein Gewebe, das einer Uterusschleimhaut ähnlich ist

schleimproduzierende Drüsen. — Auch kleinere Drüsen sind vorhanden, deren dunkles, protoplasmaarmes, kubisches Epithel z. T. in mehrfacher Schichtung gelagert ist. Die Drüsenlichtung ist angefüllt mit einer blauroten fädigen Masse und einigen Lymphocyten. — Lymphocytenansammlungen sind auch sonst häufig in der Umgebung der zystischen Hohlräume, Drüsen und Blutgefäße zu finden. — Eine besondere Drüsenform ist noch erwähnenswert: Man sieht papilläre, mit einschichtigem Zylinderepithel ausgekleidete Drüsen, die in

einem verschieden lockeren spindelzelligen Stroma liegen, das daneben ziemlich dichte Rundzelleninfiltrationen aufweist. Dieses ganze Gewebe wird von einem Ring glatter Muskelfasern eingeschlossen. Im ganzen erinnert das Bild sehr an eine etwas atypische Uterusschleimhaut. (Abb. 2.)

Hyalines *Knorpelgewebe* zeigt sich an vielen Stellen und in den verschiedensten Stadien der Entwicklung. Besonders häufig sind ausgereifte, vom umgebenden Bindegewebe scharf abgegrenzte Knorpel von Hirsekorn- bis Kirschkerngröße. Alle Bestandteile eines reifen Knorpels sind vorhanden. Im Gegensatz zu diesem fertig entwickelten findet man an anderen Stellen ein an foetalen Knorpel erinnerndes Knorpelgewebe: unregelmäßig, z. T. spindelig geformte und verzweigte Zellen, die in ebenso gestalteten Höhlen liegen, sind umgeben von einer homogen gefärbten Grundsubstanz.

Am Rande großer Blutungsherde und Nekrosen finden sich häufig Gebilde, die z. T. einen zottigen Aufbau zeigen und aus zwei innig miteinander verbundenen, dagegen morphologisch verschiedenen Gewebselementen bestehen:

1) einer mehr syncytialen Protoplasmamasse und

2) einer gruppenartigen Anhäufung epithelähnlicher Zellen, den Langhanszellen des weiblichen Chorionepithelioms entsprechend. (Abb. 3.)

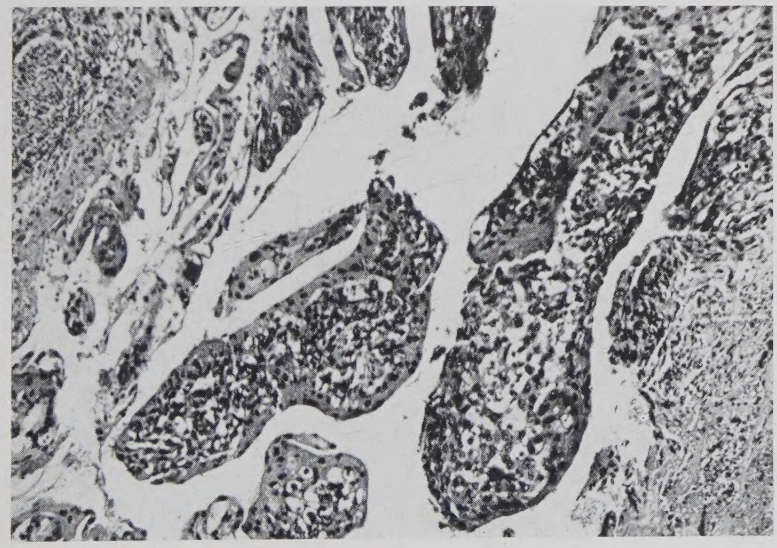

Abb. 3: Typisches Chorionepitheliom mit Syncytien und Langhans-Zellen

Die *Syncytien* lagern sich den Wänden der Bluträume an, sie umgeben oft in dünner Schicht die Langhans-Zellen, befinden sich jedoch auch manchmal mitten unter diesen. Ihr Protoplasma ist (bei HE-Färbung) blau-violett tingiert und stellenweise mit Vakuolen ausgestattet. Die Kerne, in ihrer Struktur großenteils verwaschen, färben sich mit Haematoxylin außerordentlich dunkelblau. Sie sind weder der Größe noch der Gestalt nach einheitlich: die größten Kerne übertreffen die kleinsten um ein Vielfaches an Ausdehnung, ihre Form ist oval bis spindelig oder vollkommen unregelmäßig. Mitotische Kernteilungen sind nicht festzustellen.

Die rundlich bis polygonal geformten *Langhans-Zellen* liegen in epithelialem Verband beieinander und lassen sich recht gut gegeneinander abgrenzen. Ihr blau gefärbtes Protoplasma enthält große bläschenförmige blaßblaue Kerne mit deutlicher Chromatinstruktur. Kernkörperchen werden nur hier und da gesehen.

Diese Geschwulstmassen (Syncytium + Langhans-Zellen) zeigen ein sehr ungeregeltes, das benachbarte Bindegewebe durchsetzendes Wachstum. Bei diesem Vordringen in die Umgebung verlieren sie ihr charakteristisches Aussehen und gleichen mehr einer Zwischenstufe zwischen Syncytium und Langhans-Zellen: isolierte, verschieden große und protoplasmaarme Zellen, deren bizarr geformte und intensiv blau gefärbte Kerne oft von riesiger Größe sind. (Abb. 4.)

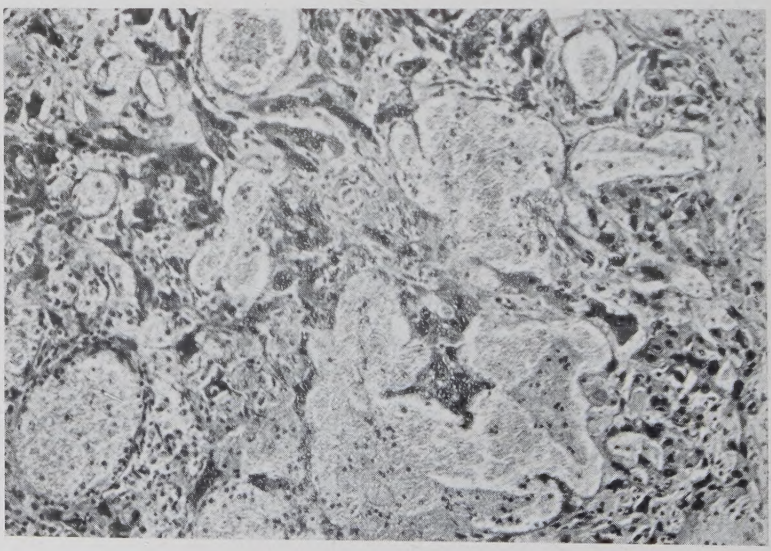

Abb. 4: Atypische Form des Chorionepithelioms (MARCHAND). Arrosion von Gefäßen

Diese weit im Bindegewebe verstreut liegenden Zellen lassen, für sich allein betrachtet, leicht die Diagnose „Carcinom" aufkommen. Jedoch zusammen mit dem vorerwähnten typischen Chorionepitheliom-Gewebe sind sie wohl als eine besondere Verbreitungsform des Chorionepithelioms, als „atypische Form" MARCHANDS anzusprechen. An mehreren Stellen kann man einen Einbruch dieser Zellen in Gefäßlumina feststellen. (Abb. 4.)

In einem Präparat fällt ein etwa linsengroßer, scharf abgegrenzter und außerordentlich zellreicher Gewebsbezirk auf, der nur ein feines, nach van Gieson rot färbbares retikuläres Grundsubstanznetz erkennen läßt. Die Kerne der offenbar sehr protaplasmaarmen Zellen sind spindelig bis rund ohne auffallende Kernpolymorphie. Nur ganz vereinzelt findet man kleine Gefäße. Dieser Bezirk würde, wenn seine Beziehung zur Umgebung nicht bekannt wäre, den Verdacht auf ein spindelzelliges Sarkom aufkommen lassen. (Abb. 5.)

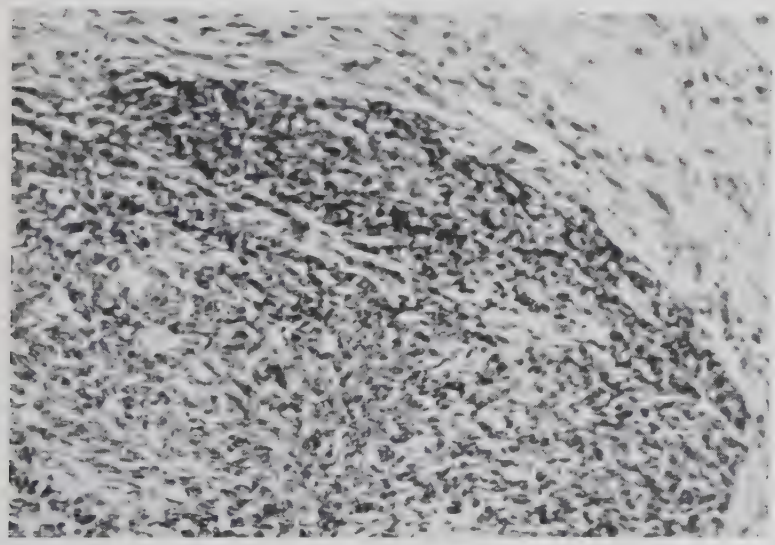

Abb. 5: Sarkomähnliches Gewebe

In fast allen Schnitten findet man ein sehr ausgedehntes, scharf begrenztes und sehr weitmaschiges Gewebe, dessen Kerne keine einheitliche Form zeigen. Das glasig helle und durchsichtige Zellprotoplasma zeigt oft feine Ausläufer, welche die Verbindung der Zellen untereinander herstellen. In diesem netzartigen Gewebe liegen

große runde Bluträume. Züge glatter Muskelfasern sind ohne einheitliche Richtung überall verstreut. (Abb. 6.)

Innerhalb eines mit Rundzellen stark durchsetzten Gebietes liegen eigentümlich gefärbte rundliche Gebilde. Dünne, fädige und nur undeutlich konturierte Massen, die (bei HE-Färbung) verschiedenartige verwaschene Farbtöne aufweisen — von blaßrot über blaßgelb

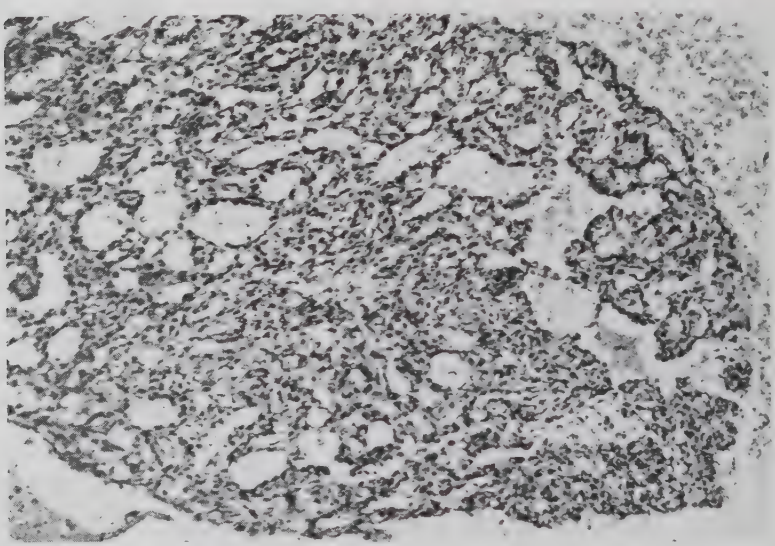

Abb. 6: Netzartiges, vollkommen atypisches Gewebe

bis blaßblau —, sind konzentrisch in vielen Schichten gelagert. Mehr zur Mitte hin sieht man zahlreiche schollenartige, blaßrosa gefärbte Gebilde, die in ihrem Innern bläulich aussehende, oval bis rundlich geformte Körperchen beherbergen. Ferner sieht man Kalkablagerungen innerhalb der einzelnen Schichten. Außer diesen bunt gefärbten findet man auch einheitlich blaßblau gefärbte Massen, die von ähnlichem Aussehen sind, jedoch nicht die feine Schichtung zeigen. Die Natur dieser ganzen Gebilde ist schwer zu deuten. Die Form der Zellen und die eigenartige konzentrische Schichtung der Zwischensubstanz, ebenso wie die Färbbarkeit nach von Gieson, lassen den Gedanken an ein atypisches verhorntes Plattenepithel aufkommen. (Abb. 7 u. 8.)

Pathologisch-anatomische Diagnose: Chorionepitheliom in einem Teratom der Niere.

Daß es sich hier um ein Teratom, und zwar um dessen unreifere, meist maligne Form, das Teratoma embryonale ASKANAZYS handelt, steht wohl außer Zweifel. Das chaotische Durcheinander reifer und unreifer Gewebsformationen, das Vorhandensein ortsfremder Gewebsbestandteile, die Abkömmlinge aller drei Keimblätter sein können, vor allem der organoide Bau sind charakteristische Merkmale dieser

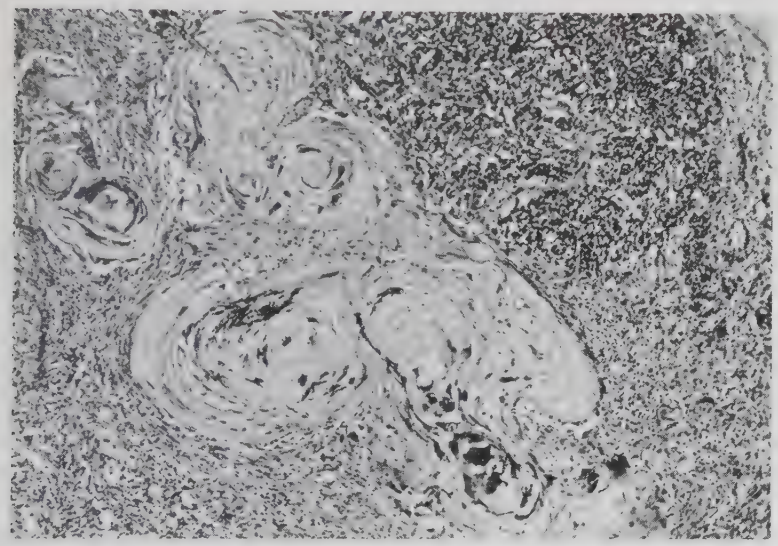

Abb. 7: Konzentrisch geschichtete Massen.
Vermutlich atypisches verhorntes Plattenepithel

Geschwülste und in diesem Tumor leicht zu erkennen. Wir haben ein wahrhaftes „histologisches Potpourri" vor uns, in dem wir häufig zystische Gebilde finden, die rudimentären Darmanlagen in vielen Einzelheiten gleichen: um ein Lumen sind Zylinderepithelien angeordnet, die stellenweise eine eigene muscularis mucosae besitzen und von Bindegewebe sowie glatter Muskulatur umschlossen werden Diejenigen Zysten, deren hohe Zylinderepithelien Flimmerhaare tragen und in deren Nähe zuweilen Knorpelgewebe gefunden wird, imitieren dagegen mehr Anlagen von Respirationsorganen In den Epithelien aller dieser Anlagen sind wohl Abkömmlinge des Entoderms zu erblicken. Vom Mesoderm stammen glatte Muskulatur, Knorpel- und Bindegewebe ab. Das Ektodem repräsentiert sich nicht in Strukturen, die der normalen, fertigen Differenzierung vergleichbar sind, sondern

in einer maligne entarteten Form: dem Chorionepitheliom, dessen ektodermale Herkunft heute die meisten Forscher als erwiesen ansehen. Der mehr oder weniger jugendliche Charakter der Geschwulst macht es erklärlich, daß sich mancherlei Gewebsbezirke vorfinden, deren Deutung oder gar histogenetische Ableitung große Schwierigkeiten bereitet. Hier wäre besonders zu nennen: das helle, netz-

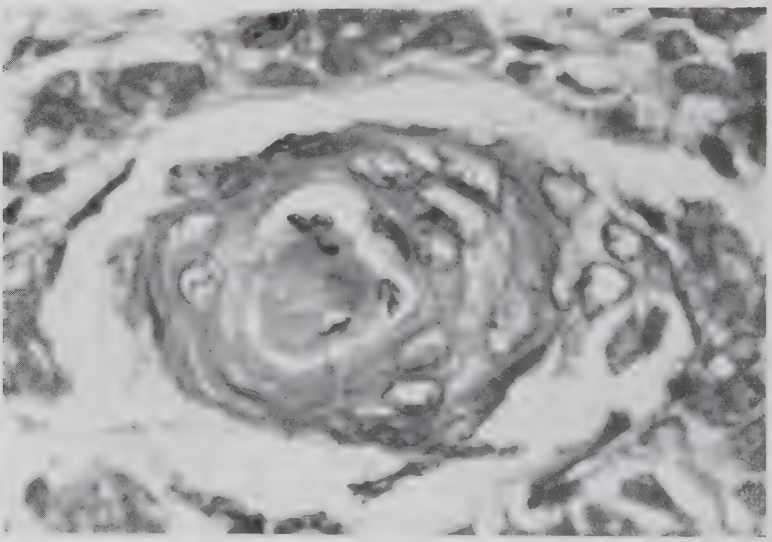

Abb. 8: Teilvergrößerung aus Abb. 7

artige Gewebe[2], der einem Spindelzellsarkom ähnelnde Bezirk, die rundlichen, vielschichtigen und mehrfarbigen Massen, das einer atypischen Uterusschleimhaut ähnliche Gewebe und die einer weiblichen Tube gleichende Drüsenform. Die Undifferenziertheit gerade dieser Strukturen läßt aber wohl nicht zu, aus ihrer morphologischen Ähnlichkeit mit Formationen ausdifferenzierter normaler Zellen und Gewebe irgendwelche Rückschlüsse zu ziehen. Vielmehr scheint es in solchen Fällen richtiger zu sein, sich mit der bloßen Beschreibung des histologischen Aufbaues zu begnügen.

Bei weitem am bedeutungsvollsten ist der als Chorionepitheliom bezeichnete Geschwulstanteil. Handelt es sich hier nun wirklich um

[2] Ich fand zufällig im Journ. of Path. (*12*, 1936, Nr. 2, Plate 24) ein Bild eines Hypophysentumors, das mit diesem netzartigen Gewebe bis in alle Einzelheiten hinein eine überraschende Ähnlichkeit aufwies.

ein Chorionepitheliom, d. h. um ein Gewebe, das den malignen Entartungsprodukten des Chorionepithels gleichzusetzen wäre? MARCHAND, der 1895 zuerst das Chorionepitheliom bei der Frau beschrieb, stellte als das Charakteristicum dieser Geschwulst die auffallende Ähnlichkeit mit dem Epithelüberzug der Chorionzotten fest. Wie diese besteht das typische Chorionepitheliom aus zwei in eigentümlicher Anordnung gelagerten Zellarten: dem Synctium in Gestalt von Protoplasmaklumpen mit chromatinreichen Kernen und den Langhans-Zellen, die abgegrenzte, polyedrische und helle Zellen darstellen. Kennzeichnend ist ferner die Lage dieser Geschwulstmassen innerhalb großer Bluträume, deren Ränder meist vom Syncytium eingenommen werden, ihre destruktive Wirkung auf die Blutgefäße, ihre Neigung zu Nekrosen und Gerinnungserscheinungen sowie ihre Metastasierung auf dem Blutwege. Die Blutungen und Nekrosen geben der Geschwulst auch schon makroskopisch ihr besonderes Gepräge. Alle diese Eigentümlichkeiten der von MARCHAND als *typisches Chorionepitheliom* beschriebenen Geschwulstart sind auch in unserem Tumor vorhanden. Außerdem findet man in noch größerer Ausdehnung die *atypische Form* des Chorionepithelioms (MARCHAND), die folgenden Bau zeigt:

„Bei der atypischen Form hat das Chorionepithel überall ganz oder wenigstens größtenteils seine eigentümliche normale Anordnung aufgegeben oder verloren und tritt nur in Gestalt isolierter Zellen auf, welche indes eine verschiedene Beschaffenheit zeigen können. Sie haben seltener den Habitus zarter durchscheinender, membranös begrenzter Zellschichtelemente mit regelmäßig gestalteten, länglich runden, bläschenförmigen Kernen, mit häufigen Mitosen und glykogenreichem Zellkörper; viel häufiger den der kompakten, stärker färbbaren und sehr unregelmäßig gefärbten Zellen mit Kernen von sehr verschiedener, oft ganz riesiger Größe, intensiver, oft sehr gleichmäßiger Färbbarkeit, welche den Charakter der syncytialen Massen deutlich erkennen lassen. Diese Elemente können auch vielkernige Klumpen bilden, aber es kommt in vielen Fällen nicht zur Entwicklung größerer zusammenhängender Syncytiummassen."

Man sollte glauben, daß das Ch-E seiner Natur nach nur bei der Frau vorkommen könne, da man leicht geneigt ist anzunehmen, daß es nur im Zusammenhang mit der Schwangerschaft von maligne entarteten Chorionzotten seinen Ausgang nimmt. Aber schon bald nach MARCHANDS Arbeiten über das weibliche Ch-E beschrieb SCHLAGENHAUFER im Jahre 1902 das Vorkommen von chorionepithelialen Wucherungen beim Manne, wodurch ein ganz neues Moment in die Lehre über das Ch-E gebracht wurde. Er stellte dabei die Behauptung auf, daß das Ch-E in Hodenteratomen in seinen wesentlichen Eigenschaften vollkommen identisch ist mit dem Ch-E des Weibes, und führte seine Entstehung auf den trophoblastischen Anteil des Teratomkeimes zurück. In der Folgezeit hat der größte

Teil der Forscher, die über Ch-E in Hodenteratomen arbeiteten, der Auffassung SCHLAGENHAUFERS zugestimmt. Es fehlte jedoch nicht an Stimmen, die jeglichen Zusammenhang mit dem weiblichen Ch-E ablehnten oder sogar die Verwandtschaft beider Tumoren, des männlichen wie des weiblichen Ch-E, mit dem Chorionepithel leugneten.

Schon vor SCHLAGENHAUFERS Veröffentlichung berichteten MALASSEZ und MONOD (1878) von einem „*Sarcome angioplastique*" des Hodens, in dem sie neben großen vielkernigen Protoplasmamassen eigenartige Riesenzellen fanden, welche sie als abnorme Gefäßanlagen auffaßten. STERNBERG bekannte sich zu einer ähnlichen Ansicht. Er leitete diese Geschwulstzellen von Gefäßendothelien ab und meinte, daß es sich hier „um von Gefäßwandzellen oder einem derartigen Keimgewebe ausgehende Geschwülste (Endo-, Peritheliome, perivaskuläre Sarkome) handelt, die teils in Teratomen zur Entwicklung kommen, teils selbständig in gewissen Organen (Keimdrüsen, vielleicht auch Uterus) entstehen können und in welchen durch Proliferation des Gefäßendothels eigentümliche Riesenzellen und syncytiale Elemente entstehen, die Gefäßanlagen darstellen". Einen Ausgleich zwischen den Auffassungen STERNBERGS und SCHLAGENHAUFERS suchte MÖNCKEBERG, indem er zwei Gruppen von syncytialen Geschwülsten aufstellte, von denen die eine die Hodenteratome mit echten chorionepithelialen Wucherungen, die andere Tumoren mit perivaskulären, lymphangioendotheliomatösen Formationen und syncytialen Protoplasmamassen erfassen sollte.

H. ALBRECHT sieht in den männlichen wie auch den weiblichen Chorionepitheliomen *sarkokarzinomatöse Geschwülste*. Nach seiner Ansicht sind diese Tumoren im wesentlichen Carcinome, deren syncytiales Stroma sarkomatös erscheint und hauptsächlich Gefäßwandelementen entstammt. Nachdem diese Auffassung schon längst allgemeiner Ablehnung begegnet war, wird sie neuerdings in ähnlicher Weise von BOSTROEM vertreten. Nach ihm entstehen die chorionepitheliomatösen Gewächse bei der Frau und beim Mann ebenso wie ihre „Metastasen" autochthon aus dem in allen Organen vorhandenen Gefäßmesenchym, d. h. einem an die Blutkapillaren gebundenen indifferenten Keimgewebe. Aus verschiedenen Gefäßwandschichten gingen als primäre Geschwulstzellen die Syncytien hervor, aus denen wieder sekundär die differenzierten Langhans-Zellen entständen. BOSTROEMS Theorie, die nur wenig Widerhall fand, hat durch ROB. MEYER eine genügende Widerlegung gefunden.

WLASSOW betrachtete die fraglichen Tumoren als *Epitheliome*, die sich aus dem nicht völlig differenzierten Epithel der embryonalen Drüsenkanälchen entwickelten. Später nahm er an, daß diese Geschwülste sich aus dem *Entoderm* entwickeln, das als einziger Bestandteil von Teratomen übrig geblieben sei.

Alle diese Ansichten haben im großen und ganzen keinen Einfluß auf die Auffassungen über die Natur des teratomatösen Ch-E ausgeübt.

Wohl weiß man heute, daß es *Ch-E-ähnliche Geschwülste* gibt, d. h. solche Tumoren, die in gewisser Hinsicht dem Ch-E in seiner typischen oder atypischen Form gleichen. Zu diesen zählt vielleicht auch ein Teil der Tumoren, die von den eben erwähnten Autoren als Endotheliome, Angiosarkome, Carcirome etc. gedeutet werden. Schon

v. RECKLINGHAUSEN machte die Beobachtung, „daß sich bei den endothelialen Wucherungen . . ., so in den . . . Endothelkrebsen, manche typische Zellverhältnisse des Ch-E nachweisen lassen, namentlich Riesenzellen und Syncytien". Auch in carcinomatösen Gewächsen, besonders bei Magencarcinom (DAVIDSOHN, RISEL u. a.) sowie in Sarkomen (BONNET, DEBERNARDI), können diese „Pseudo-Chorionepitheliome" vorkommen. Ihre Ähnlichkeit mit dem echten Ch-E besteht meist in dem Vorkommen von vielkernigen Protoplasmaklumpen mit syncytiumähnlichem Aussehen. (Man ist daher heute mit der Diagnose „Chorionepitheliom" sehr vorsichtig, wenn nur dessen atypische riesenzellartige Form vorgefunden wird.) Seltener sieht man bei den Pseudo-Chorionepitheliomen auch hellere polyedrische Zellen, die den Langhans-Zellen vergleichbar wären. Dann ist jedoch das Gesamtbild des Tumors ein vom echten Ch-E so verschiedenes, daß die Diagnose „Chorionepitheliom" nicht berechtigt erscheint.

Bezüglich der Morphologie des *echten* teratomatösen Ch-E betonen die meisten Autoren mit RISEL: „In Teratomen ist das Vorkommen von Gewebsformationen, die in ihren wesentlichen Eigenschaften mit den Chorionepitheliomen des Weibes übereinstimmen, zweifellos sichergestellt."

Das männliche Ch-E kommt fast ausschließlich in Teratomen des Hodens vor. (Auf die Frage der extragenitalen Chorionepitheliome, die im Zusammenhang mit dem vorliegenden Tumor besonders interessiert, soll später eingegangen werden.) Nach HEIDRICH, FELS u. MATHIAS werden beide Hoden gleich häufig betroffen. (HÖRNICKE will ein Überwiegen der linken Hodenseite festgestellt haben.) Prädisponiert für das männliche Ch-E ist nach SYMEONIDIS das 3. bis 5. Dezennium, also die Zeit, in der die Geschlechtsfunktionen am stärksten entwickelt sind. OBERNDORFER führt dieses Verhalten auf die gute Durchblutung des reifen, tätigen Hodens zurück; hierbei sollen schlummernde Teratomkeime zur Entwicklung gebracht werden. Außerhalb der genannten Altersstufen fand ich in der Literatur folgende Fälle:

Unter 21 Jahren:

1.	Fall Volkmann:	4	Jahre alt
2.	„ Volkmann:	6	„ „
3.	„ Frank:	16	„ „
4.	„ Schmorl und Steinert:	17	„ „
5.	„ Risel:	20	„ „
6.	„ Chervin:	20	„ „
7.	„ Keenan:	20	„ „
8.	„ Arendt:	20	„ „

Über 50 Jahren:

9. Fall Bonney: 69 Jahre alt

10. „ Krasnjanskaja: 72 „ „

(Bei den Fällen 3 bis 7 handelt es sich wahrscheinlich um die in HÖRNICKES Statistik angeführten Fälle von 11—20 Jahren.)

Unser eigener Fall eines 13jährigen Jungen stellt also eine Seltenheit dar. Vielleicht hat hier die beginnende Pubertät den Anstoß zur Geschwulstentwicklung gegeben.

Der bösartige Charakter des Ch-E zeigt sich in seiner schnellen Wachstumstätigkeit und Metastasierung. In den meisten Fällen tritt (nach HEANEY) schon in den ersten zwei Monaten nach Erscheinen der ersten Symptome der Tod ein. Seltener erst nach längerem Zeitablauf (bis zu 2 Jahren). Unser Fall, bei dem es nach ca. 8 Monaten zum Exitus kam, ist also auch durch seine lange Krankheitsdauer außergewöhnlich.

Überraschenderweise ist es bei diesen sonst so malignen Tumoren aber auch schon zu Spontanheilungen, zu völligen Rückgängen ohne jede Therapie gekommen (ARENDT). Für die Bösartigkeit der Gewächse soll nach SCHLAGENHAUFER die zeitliche Differenziertheit des Keimes maßgeblich sein.

Der Umfang des Primärtumors ist sehr verschieden. Er kann Mannskopfgröße erreichen; es sind jedoch (selter) auch Fälle beschrieben, in denen er nur kirschkerngroß war. Die Metastasierung erfolgt auf der Blut- und Lymphbahn. Die starke Ausbreitung auf dem Blutwege erklärt sich leicht durch die Tatsache, daß das Ch-E Blutgefäße arrodiert und in sie einbricht. Fast alle Organe können von den Metastasen ergriffen sein. In beinahe 100 % der Fälle sind die Lungen befallen, sehr häufig auch die retroperitonealen Lymphdrüsen. Im größeren Abstand folgen in der Häufigkeit der Metastasierung: Leber, Milz, Nieren, Magen, Gehirn.

Sehr bemerkenswert ist die Tatsache, daß fast in allen Fällen die Metastasen ausschließlich aus Ch-E-Gewebe bestehen, daß also in den Tochtergewächsen der Teratomanteil des Primärtumors fehlt. Hierbei ist also, wie RISEL bereits hervorhebt, der maligne Charakter der Teratome allein durch *den* Anteil derselben bedingt, der von dem Ch-E-gleichen Gewebe gebildet wird. Man hat sich dieses also als besonders proliferationskräftig vorzustellen. Als Ausnahmen von dieser „Regel" (Metastasen ohne Teratom) fand ich in der mir zugänglichen Literatur 5 sichere Ch-E-Fälle, in denen die Metastasen neben Ch-E-Gewebe auch teratomatöse Anteile besaßen (SYMEONIDIS, SCHMORL-STEINERT, VON HANSEMANN, JACKSON, RISEL). Der Primärtumor war im Fall SYMEONIDIS kleinkirschgroß, im Fall SCHMORL-STEINERT faust-, im Fall

VON HANSEMANN zweifaust-, im Fall JACKSON grapefruitgroß, im Fall RISEL von klinisch festgestellter, aber nicht näher bezeichneter Größe. Angesichts dieser Befunde wäre zu überlegen, ob nicht in unserem Falle auch eine primäre Hodengeschwulst vorhanden gewesen ist. Da die Hoden nicht mikroskopisch untersucht wurden, ist es immerhin möglich, daß hier ein kleiner, klinisch nicht festzustellender Hodentumor vorgelegen hat, von dem aus erst sekundär die Niere erkrankt ist. Es wäre dann also anzunehmen, daß unser Tumor jenen fünf chorionepitheliomatösen Hodenteratomen zuzurechnen ist, deren Metastasen auch Teratomgewebe enthielten. Aber auch bei vier von diesen fünf Tumoren war der klinische Nachweis des Hodentumors zu führen. In unserem Falle waren keine sonstigen Metastasen klinisch nachweisbar. Aus diesen Gründen und vor allem deshalb, weil andere Teratombestandteile meist nur im Primärtumor vorkommen, ist es wohl nicht ausgeschlossen, daß hier ein primäres chorionepitheliomatöses Nierenteratom vorgelegen hat. Ein *unsicheres* extragenitales Ch-E bleibt es natürlich gleichwohl.

In einigen seltenen Fällen kommt es auch vor, daß im Hodentumor nur Teratom-, kein Ch-E-Gewebe vorhanden ist, während die Metastasen rein chorionepitheliomatös sind (Fälle RUD. MEYER, STÄRK, FRITZE, LANGER). Hier stehen wir also vor der merkwürdigen Tatsache, daß zwischen Primärgeschwulst und Metastasen nicht die geringste Ähnlichkeit besteht.

Noch bemerkenswerter mögen die in der Literatur häufig wiederkehrenden Befunde *„reiner" Chorionepitheliome* erscheinen. Man meint hiermit solche Tumoren, bei denen in der Primärgeschwulst wie auch in den Metastasen nur typische Ch-E-artige Wucherungen, keine teratomatösen Bestandteile gefunden wurden. Es ist allerdings sehr zweifelhaft, ob man diesen Befunden irgendwelche Bedeutung beimessen kann, da es ja wegen der Größe der Geschwülste in den meisten Fällen technisch gar nicht möglich ist, diese vollständig in Serienschnitten zu untersuchen. Der teratomatöse Geschwulstanteil kann aber verschwindend gering sein, so daß er nur nach sehr genauer Untersuchung des Tumors gefunden wird (Fall HÖRNICKE). Man muß ferner daran denken, daß dem Ch-E-Keim eine besondere Wachstumsintensität gegenüber den ausdifferenzierteren Teratombestandteilen innewohnt, daß er daher diese überwuchern und „ersticken" kann (PICK). Es ist also in solchen Fällen, wo nur *typisches* Ch-E gefunden wird, mit RISEL anzunehmen, daß dieses auf ein Teratom zurückgeht, das dem Nachweis entgangen ist oder durch das Ch-E-Gewebe verdrängt wurde. Findet man dagegen ein „reines" Ch-E in seiner *atypischen* Form, so muß man mit der Tatsache rechnen, daß ein Pseudo-Ch-E vorliegen kann.

Neben den bisher genannten geschwulstmorphologischen Veränderungen ruft das männliche Ch-E auch noch *„sekundäre Schwangerschaftsveränderungen“* hervor. Diese sind in den letzten Jahren in den Vordergrund des Interesses gerückt, vor allem deshalb, weil sie mit dazu beitragen können, die Behauptung der Identität des männlichen mit dem weiblichen Ch-E zu unterstützen. Ebenso nämlich, wie bei den Tumoren der Hypo- und Epiphyse, der Nebennieren und Schilddrüsen die Geschwulstzellen hormonale Fähigkeiten besitzen, ist die gleiche Wirkung auch den chorionepitheliomatösen Tumoren eigen. Zu diesen hormonalen Geschwulstwirkungen werden gerechnet: 1) Gynaekomastie und Kolostrumsekretion, 2) Hypophysenveränderungen sowie Vorhandensein von Hypophysenvorderlappenhormon in Blut, Urin und Tumor, 3) Wucherungen der Leydigschen Zwischenzellen, 4) unstillbares Erbrechen.

1) HEIDRICH, FELS u. MATHIAS zählen in der Weltliteratur 8 Fälle von *Gynaekomastie und Kolostrumsekretion*. In der neueren Literatur fand ich vier weitere Beobachtungen (ARENDT, SYMEONIDIS, ENTWISLE u. HEPP, FRIEDLÄNDER u. MOSES). Diese 12 Fälle entsprechen ungefähr 8,5% der Gesamtzahl aller veröffentlichten Fälle von männlichem Ch-E. Auch beim weiblichen Ch-E hat man Kolostrumsekretion feststellen können (B. FISCHER). Bei allen Fällen handelt es sich um Spätstadien der Erkrankung, in denen es schon zu ausgedehnten Metastasierungen gekommen ist. Da die Bedeutung der Plazenta für die Ausbildung der Brustdrüsen in der Schwangerschaft bekannt ist, liegt es sehr nahe, anzunehmen, daß die chorionepitheliomatösen Geschwulstzellen bei ihrer nahen Verwandtschaft mit der Plazenta diese Gynaekomastie hervorrufen, daß es sich also um eine „choriogene Gynaekomastie“ (SYMEONIDIS) handelt. Andererseits besteht aber die Tatsache, daß es eine ganze Reihe von anderen Krankheitsbildern gibt, bei denen eine Gynaekomastie entstehen kann: sie kommt vor bei Hodenatrophie, bei Kastraten, bei verschiedenartigen Hodengewächsen, nach Traumen, nach Infektionskrankheiten, bei Tumoren anderer Organe. Infolgedessen ist die Auffassung über die Natur der Gynaekomastie beim männlichen Ch-E heute noch sehr verschieden. Es stehen sich hier besonders zwei Theorien gegenüber, die von SCHULTZE u. HEIDRICH, FELS u. MATHIAS vertreten werden. W. H. SCHULTZE nimmt an, daß die wichtigste Vorbedingung für das Zustandekommen der Mammahypertrophie der Wegfall des das Wachstum der Brustdrüse hemmenden Hodenhormons sei; mit anderen Worten: es gäbe keine Gynaekomastie ohne Hodenatrophie. Die zweite Bedingung sei das Vorhandensein von Stoffen, die das Wachstum der Brustdrüse anregen; diese Stoffe, die aus den Tumoren ins Blut gelangten,

seien aber beim Ch-E nicht spezifischer Natur, also keineswegs dem Plazentahormon analog. Seiner Meinung nach spricht auch das Fehlen einer Schwangerschaftsreaktion der Hypophyse gegen eine spezifische Hormonwirkung. — HEIDRICH, FELS u. MATHIAS betrachten dagegen die Gynaekomastie (und ebenso die Kolostrumsekretion) beim männlichen Ch-E als ein Teilbild in einem in sich zusammenhängenden Komplex der geänderten endokrinen Lage. Sie wird nach ihnen hervorgerufen durch eine riesige Steigerung der Produktion des Hypophysenvorderlappenhormons (Hy-V-L-H), die abhängig zu sein scheint von der Menge des Geschwulstgewebes, die aber sicher nicht verhindert wird durch noch vorhandenes intaktes Hodengewebe (neuerdings bestätigt durch einen Befund von FRIEDLÄNDER u. MOSES). Gerade die in der letzten Zeit veröffentlichten Fälle scheinen dieser Theorie recht zu geben, da neben der Gynaekomastie und Kolostrumsekretion fast regelmäßig im Blut Hy-V-L-H und weibliches Sexualhormon vorhanden war und auch die Hypophyse in einigen Fällen typische Schwangerschaftsveränderungen aufwies. Die häufig vorgefundene Hodenatrophie dürfte (nach FRIEDLÄNDER u. MOSES) ebenfalls als eine hormonale Wirkung des Ch-E angesehen werden; denn das im Ch-E vorhandene weibliche Sexualhormon übt einen hemmenden und regressiven Einfluß auf das Hodengewebe aus (FELS, ARENDT).

2) Die für die Schwangerschaft typischen *Veränderungen der Hypophyse* wurden festgestellt von HEIDRICH, FELS u. MATHIAS, SYMEONIDIS, STORJOHANN und FRIEDLÄNDER u. MOSES. Wie erstere aber betonen, sind die Hypophysenveränderungen nicht als unbedingtes Argument für die hormonalen Einflüsse des Ch-E anzuführen, da diese auch bei Kretins und Kastraten in ähnlicher Weise vorkommen können. Darüber hinaus fanden sich bei den in der letzten Zeit veröffentlichten Beobachtungen häufig große Mengen von *Hy-V-L-H und weiblichem Sexualhormon* im Urin der Tumorträger. Auch im Tumor selbst hat man Hy-V-L-H nachweisen können. HEIDRICH, FELS u. MATHIAS fanden bei ihrem Fall in 1 Liter Urin 35 000 ME Hy-V-L-H und 250 ME weibliches Sexualhormon. Das sind Mengen, wie sie selbst in der Gravidität nie erreicht werden (ca. 10 000 ME Hy-V-L-H). Diese Hormone sind auch manchmal bei andersartigen Erkrankungen (z. B. Krebs) vorhanden. Jedoch ist es, wie die genannten Autoren betonen, bisher niemals gelungen, so viel Follikelreifungs- und Luteinisierungshormon festzustellen. Nach ihrer begründeten Ansicht würden beide Hormone in der Schwangerschaft von der Plazenta geliefert; die starke Steigerung der Produktion des Hy-V-L-H gegen Ende der Schwangerschaft

rufe Anschwellung und Laktation der Mammae hervor; in der Hypophyse selbst sei aber das Hormon dabei nicht nachzuweisen. Ebenso sei es in ihrem Falle: im Urin, Blut und Tumor Hy-V-L-H, in der Hypophyse keines; außerdem Gynaekomastie und Laktation. Sie sehen also die Ursache dieser ganzen Vorgänge in einer Hormonproduktion des Geschwulstgewebes selbst.

3) Ob die *Wucherung der Leydigschen Zwischenzellen* zu den hormonalen Geschwulstwirkungen zu rechnen ist, ist sehr zweifelhaft. Diese Ansicht wird von HEDINGER und HERZENBERG vertreten, die einen Vergleich ziehen mit der Luteinzellenwucherung in den Eierstöcken. Die meisten Autoren lehnen hier jedoch eine spezifische Hormonwirkung ab, betrachten vielmehr diese Zwischenzellenwucherung als eine durch die hochgradige Destruktion des Hodens hervorgerufene reaktive Erscheinung.

4) Zu den schwangerschaftsähnlichen Symptomen wäre vielleicht auch noch das der Hyperemesis gravidarum zu vergleichende *unstillbare Erbrechen* zu zählen, wie es in den Fällen von HEANEY und FRIEDLÄNDER u. MOSES festgestellt wurde. Letztere Autoren nehmen an, daß die Ursache des Erbrechens in der Überschwemmung des Körpers mit Hy-V-L-H zu suchen sei, analog den Fällen von Blasenmole mit schwerer Hyperemesis, bei denen viele Autoren den gleichen kausalen Zusammenhang annehmen.

In unserem Falle erlaubten es leider die besonderen Umstände nicht, alle diese schwangerschaftsähnlichen Veränderungen festzustellen. Bei der Wichtigkeit dieser Symptome muß aber wohl gefordert werden, bei irgendwelchem Verdacht auf das Vorhandensein eines männlichen Ch-E nach ihnen zu fahnden.

Ein besonders im Hinblick auf unseren Tumor bemerkenswertes Kapitel der männlichen Chorionepitheliome ist das der sog. *extragenitalen Chorionepitheliome*, die viel seltener als die Chorionepitheliome des Hodens sind. OBERNDORFER, der hierüber in HENKE-LUBARSCH' Handbuch der patholog. Anatomie schreibt, läßt nur für einen einzigen Fall (RITCHIE) die Möglichkeit der extragenitaler Entstehung zu.[3] Es ist in der Tat sehr schwierig, im konkreter Fall die Diagnose „sicheres extragenitales Ch-E" zu stellen. SYMEONIDIS erhebt sehr scharfe Forderungen für den Fall einer solchen Diagnostizierung. Er sagt ungefähr:

[3] OBERNDORFER ist dabei dem Irrtum erlegen, daß er u. a. die extragenitale Entstehung eines Tumors bestreitet (Fall FELDMANN), der gar nicht als Ch-E beschrieben wurde. Es handelt sich hier um eine bösartige retroperitoneale Mischgeschwulst, die FELDMANN als Andeno-Karzino-Chondro-Fibrosarkom kennzeichnete.

Da die Primärtumoren im Hoden manchmal sehr klein sein können, müssen in jedem Falle die Hoden sehr genau mikroskopisch untersucht werden, möglichst in lückenlosen Serienschnitten. Auch wenn diese Untersuchung negativ ausfällt, besteht die Möglichkeit, daß der „extragenitale" Tumor aus einem überzähligen Hoden entstanden ist; es ist also in dem Tumor durch genaueste mikroskopische Untersuchung auch nach Resten von Hodengewebe zu fahnden. In allen zweifelhaften Fällen, besoders solchen von „reinem" Ch-E, ist außerdem die plazentaähnliche hormonale Tätigkeit der Tumoren nachzuweisen, da sonst eine Verwechselung mit Pseudo-Chorionepitheliomen eintreten könnte.

Es ist klar, daß unter diesen Bedingungen nur selten ein Tumor als extragenitales Ch-E bezeichnet werden kann. SYMEONIDIS läßt daher auch keines von den bisher beschriebenen extragenitalen Chorionepitheliomen mit Sicherheit als solches gelten. Schon vor ihm hat PRYM 5 Fälle, die bis dahin als extragenitale Chorionipitheliome galten (BOSTROEM, FRANK, ASKANAZY, NAKAYAMA, BONNEY), wegen der unvollständigen oder ganz unterlassenen Hodenuntersuchung abgelehnt. Während PRYM aber noch den Fall RITCHIE gelten lassen wollte, bezeichnet SYMEONIDIS diesen als „nicht sicher extragenital". Es handelt sich hier um eine im vorderen Mediastinum gelegene Dermoidcyste, die mit einem soliden Teil in Zusammenhang stand, der typisches Ch-E-Gewebe aufwies. Die Metastasen in Lungen, Leber und Milz bestanden ebenfalls aus typischem Ch-E. Da die Hoden nicht mikroskopisch untersucht wurden, hält es SYMEONIDIS für möglich, daß die chorionepitheliomatöse mediastinale Masse von der Metastase eines unbeachteten Hoden-Ch-E in die mediastinalen Lymphknoten herrühre. Diese Annahme ist jedoch meiner Meinung nach wenig naheliegend. Weshalb sollte ein Hodentumor ausgerechnet auf solche Weise in der Wand einer im Mediastinum gelegenen Dermoidcyste Metastasen setzen? SYMEONIDIS macht ferner den Einwand, daß bisher niemals in einem Teratoma adultum (= Dermoidcyste) ein Ch-E beobachtet wurde. Ist es nicht möglich, in dem als solider Teil beschriebenen Anhang der Dermoidcyste einen unreiferen Gewebsbezirk zu erblicken, der mehr einem Teratoma embryonale vergleichbar wäre? Die Verbindung des Ch-E mit diesem Geschwulstgewebe weist doch sehr stark darauf hin, daß es sich hier um den Primärherd handelt. In 4 Fällen (MILLER u. BROWNE, FENSTER, ARENDT, KANTROWITZ), in denen die Hoden auf das genaueste mikroskopisch untersucht waren, gibt SYMEONIDIS zu, daß es sich hier um Primärtumoren im Retroperitoneum bzw. im Mediastinum handelt.

nimmt jedoch an, daß dabei höchstwahrscheinlich Tumoren in *überzähligen* Hoden vorliegen. Chorionepitheliome in Bauchhoden sind bisher schon mehrmals beschrieben worden (SCOTT-LONGKOPE, W. FISCHER, TIRUMURTI, AHLSTROEM). Von einem Ch-E in einem *überzähligen* Bauchhoden wurde aber in der ganzen Literatur nur einmal berichtet, und zwar von SYMEONIDIS selbst, der einen kleinen Rest von Hodengewebe in einem mannskopfgroßen retroperitonealen Ch-E fand, von dem er sagte: „Er stammt von einem Bauchhoden, der wahrscheinlich überzählig war."

In einer späteren Veröffentlichung behauptet SYMEONIDIS offenbar von demselben Tumor, daß er von einem überzähligen Hoden abstamme. (Beide Hoden normal groß und im Skrotum liegend, aber nicht mikroskopisch untersucht. Im Retroperitonealtumor „ein kleiner Rest von atrophischem, aber völlig entwickeltem Hodengewebe".)

Überzählige Bauchhoden, die nicht im Zusammenhang mit den normalen Keimdrüsen stehen, werden schon an sich sehr selten beobachtet. STAEMMLER zählt nur 4 sichere Fälle der Weltliteratur auf. Diese Tatsachen lassen es sehr unwahrscheinlich werden, daß es sich bei den genannten Tumoren um Chorionepitheliome handelt, die aus überzähligen Hoden entstanden sind; besonders bei den zwei Fällen von Mediastinaltumoren ist die Erklärung wenig naheliegend. Zu den *sicher* extragenitalen Chorionepitheliomen möchte ich also rechnen die Fälle von RITCHIE, MILLER u. BROWNE, FENSTER, ARENDT, KANTROWITZ. Zu den *wahrscheinlich* extragenitalen Chorionepitheliomen zählen meiner Meinung nach die Fälle von W. H. SCHULTZE und KRASNJANSKAJA. Bei W. H. SCHULTZE handelt es sich um ein retroperitoneales Ch-E mit Metastasen in verschiedenen Organen. Im Hoden wurde ein 2 cm großer narbiger Knoten gefunden. Auf Grund des Hodenbefundes glaubt PRYM an einer extragenitalen Entstehung zweifeln zu müssen, SYMEONIDIS betrachtet diesen Fall als testikuläres Ch-E. Solche Narben, die auch in anderen Fällen vorgefunden wurden (HEANEY, PRYM), wurden bisher meist als geheilte Ch-E-Herde angesehen. Ein Beweis steht dafür aber noch aus. Könnte die Entstehung einer derartigen Narbe im Hoden nicht auch durch ein vorangegangenes Trauma erklärt werden, das erst sekundär das Wachstum eines schlummernden Ch-E-Herdes im Retroperitoneum auslöste? Die testikuläre Entstehung des Retroperitonealtumors ist jedenfalls noch keineswegs bewiesen; sie ist wohl auch nicht dadurch erklärt, daß der Tumor und seine Metastasen an Stellen liegen, die der Lokalisation von Metastasen aus Hodentumoren entsprechen. Denn im Falle von KRASNJANSKAJA entsprach der Sitz der Tumorknoten

ebenfalls den Metastasierungsstellen von Hodengewächsen. (Sie wurden gefunden in Leber, Lunge, Milz, Nebennieren, Pankreas, retroperitonealen Lymphknoten und mm. recti abdominis). Aber hier waren die Hoden bei Untersuchung in Serienschnitten einwandfrei ohne Tumorgewebe (Referat HEANEY). Da in den genannten Tumoren typisches Ch-E gefunden wurde, möchte ich diesen Fall trotz des Fehlens von anderen teratomatösen Bestandteilen (die durch das Ch-E verdrängt sein können) als wahrscheinlich extragenitales Ch-E bezeichnen. — Zu den *unsicheren* extragenitalen Chorionepitheliomen zählt eine ganze Reihe von Tumoren. Unser eigener Fall ist aus schon erwähnten Gründen diesen zuzurechnen. Die Grundforderung für die Diagnose „extragenitales Chorionepitheliom" muß wohl immer die genaue mikroskopische Untersuchung der Hoden sein.

Beim weiblichen Geschlecht ist das teratogene Ch-E sehr selten beobachtet worden. Als sichere Fälle gelten hier nur der von PICK (9 j. Mädchen) und von FREUND (7 j. Mädchen), wobei jedesmal in den Ovarien Teratome mit Bestandteilen aller drei Keimblätter und chorionepitheliomatösen Elementen gefunden wurden. Alle nach der Menarche auftretenden Fälle ohne andere Teratombestandteile gelten von vornherein als unsicher, da es sich hier um gewöhnliches weibliches Ch-E handeln kann. Es ist immerhin möglich, daß doch der eine oder andere Fall hierbei teratogenen Ursprungs ist, wenn man bedenkt, daß auch beim Mann nur in einem Teil der Fälle Teratomgewebe in Primär- und Sekundärtumoren gefunden wird (in COOKES Statistik in 23 von 47 Fällen). Daß aber die teratogenen Chorionepitheliome beim Manne weit häufiger sind, mag vielleicht darin begründet sein, daß die männlichen und weiblichen Keimdrüsenteratome meist verschiedener Natur sind. Die Hodenteratome repräsentieren zum allergrößten Teil den Typus des Teratoma embryonale (= Teratoblastom), die Teratome der Ovarien aber sind fast ausschließlich Teratomata adulta (= Dermoidcysten).[1] Es hat aber den Anschein, als ob nur dem weniger differenzierten Teratoma embryonale mit seiner großen Entwicklungspotenz die Fähigkeit zur Ch-E-Bildung innewohnt.

Wodurch kommt es nun in einem Teratom zur Ch-E-Bildung? SCHLAGENHAUFER nahm an, daß Eihäute oder deren Rudimente, die bei der Entstehung der Teratome mitgewirkt haben, für

[1] NEUHÄUSER fand in der Weltliteratur nur 35 Teratoblastome des Eierstocks beschrieben. Von Dermoidcysten des Hodens gibt es (nach VECCHI) ungefähr 40 Fälle im Schrifttum.

die chorionepitheliomatösen Wucherungen verantwortlich gemacht werden müssen. Einer ähnlichen Auffassung begegnen wir bei HEIDRICH, FELS u. MATHIAS, die erklären: „Die Herleitung der Chorionepitheliome konsanguiner Natur erfolgt am verständlichsten aus einem Teratom, dem neben anderen fötalen Bestandteilen auch trophoblastisches Gewebe beigemengt ist." Die meisten Autoren nehmen aber an, daß zur Bildung des Ch-E kein teratogen entstandenes Eihüllermaterial notwendig sei, sondern sehen im männlichen Chorionepithel nur eine andere Erscheinungsform des fötalen Ektoderms (RISEL). Das Ektoderm jedes Teratoms besitze die Fähigkeit, Gewebe hervorzubringen, die dem Ektoderm eines normalen Eies ähnlich sind (MARCHAND). Hiermit ist aber noch nicht die offenkundige Bevorzugung der Keimdrüsen, vor allem der männlichen, geklärt. SCHLAGENHAUFER nahm an, daß dieses mit der Häufigkeit der Teratome in den Keimdrüsen überhaupt zusammenhänge. Diese Deutung sagt jedoch wenig zu, da Teratome oft genug auch in anderen Körpergegenden gefunden werden. Auch STORJOHANNS Auffassung, daß chemische Substanzen, die für das Hodengewebe spezifisch sind, auf das Ektoderm eines Teratoms so wirken können, daß Ch-E-Gewebe entsteht, ist wenig überzeugend, da ja manchmal im Hodentumor kein Ch-E-Gewebe gefunden wird, wogegen es in den Metastasen reichlich vorhanden ist. Wie SYMEONIDIS sagt, kann nur das Material, aus dem das Teratom gebildet wird, eine Rolle spielen; der Teratomkeim muß eine besondere Potenz zur Ch-E-Bildung besitzen. Es erscheint mir deshalb der Gedanke, der bei SYMEONIDIS und ARENDT hinsichtlich einiger extragenitaler Chorionepitheliome ausgesprochen wurde: daß Chorionepitheliome aus solchen Teratomen gebildet werden, die von Urkeimzellen abstammen, nicht abwegig zu sein. Nach der Lehre von der Keimbahn (die POLITZER u. a. für erwiesen ansehen) teilen sich die ersten Furchungszellen des befruchteten Eies in somatische Blastomeren, aus denen sich die gesamten Körperzellen mit Ausnahme der Geschlechtszellen differenzieren, und in die sexuellen Blastomeren oder Urkeimzellen, die während der fötalen Entwicklung in das Gebiet der Keimdrüsen vorwandern und die Stammzellen für Spermio- und Oogonien bilden. Die Urkeimzellen gehen nur relativ wenige Teilungen ein und haben zweifellos totipotente Eigenschaften dadurch, daß sie sich nicht so wie die Ursomazellen zu hochdifferenzierten Zellen entwickeln. Es nehmen daher viele Forscher (ASKANAZY, RIBBERT, BORST u. a.) hinsichtlich der Keimdrüsenteratome an, daß diese aus Urkeimzellen entstehen, die unter gewissen pathologischen Bedingungen die Fähigkeit besitzen, Teratome zu bilden (die Teratome anderer Körpergegenden entständen aber aus

somatischen Blastomeren = Ursomazellen). Dann müssen wir also angesichts der Tatsache, daß in den Hoden meist das Teratoma embryonale, in den Ovarien aber das Teratoma adultum vorkommt, uns die Genese dieser Teratome so vorstellen, daß aus dem weiblichen Teil der Urkeimzellen, den Ureizellen, vorwiegend die höher differenzierten multipotenten Teratomata adulta entstehen, während aus den männlichen Urkeimzellen, den Ursamenzellen, vor allem die unreiferen totipotenten Teratomata embryonalia sich bilden. Ich möchte diesen letzteren, den Ursamenzellen, wegen der Totipotenz ihres Geschwulstkeimes die Fähigkeit zur Ch-E-Bildung zusprechen. In Ausnahmefällen können auch einmal Ureizellen, vorausgesetzt, daß sie sich zu Teratomata embryonalia entwickeln, ein Ch-E produzieren. Nie aber können Chorionepitheliome aus Teratomen entstehen, die von Ursomazellen (somatischen Blastomeren) abstammen. Diese Anschauung ist allerdings rein hypothetisch und begründet sich nur in der Tatsache, daß das teratogene Ch-E in so auffälliger Weise die Keimdrüsen, vor allem die männlichen, bevorzugt. Es wären dann die extragenitalen Chorionepitheliome nicht auf überzählige Hoden, sondern auf Urkeimzellen zurückzuführen, die bei ihrer Wanderung zur Keimdrüsengegend liegen geblieben sind. Daß Urkeimzellen bei ihrer Wanderung liegen bleiben oder abirren können, haben die Befunde von ROTTER, der bei älteren Föten an verschiedenen Stellen des Abdomens Urgeschlechtszellen (= Urkeimzellen) feststellte, gezeigt. Bei den Hoden-Chorionepitheliomen möchte ich annehmen, daß hier die Urkeimzellen wohl an ihrem Bestimmungsort angekommen sind, aber dort nicht die physiologischen Beziehungen zum Gesamtkörper, besonders zu seinem Stoffwechsel gefunden haben. Diese embryonalen Keime, die für längere Zeit in ihrem latenten Zustand verharren und vielleicht auch zum Teil zugrunde gehen, können dann durch irgendwelche (vielleicht nur sehr schwache) Reize (humoraler, hormonaler, mechanischer Art) zu ihrer ererbten formativen Tätigkeit erwachen. Unter den mechanischen Reizen mag das Trauma eine besondere Rolle spielen. Ich habe in sechs Fällen der Literatur einen unmittelbaren Zusammenhang der Geschwulstentstehung mit einem Trauma ermitteln können (EMANUEL, STEINERT, HEDINGER, VOLKMANN, HEIDRICH, FELS u. MATHIAS, ENTWISLE u. HEPP). In unserem eigenen Fall könnte die beginnende Pubertät durch den geänderten Chemismus der Gewebe die Geschwulstbildung ausgelöst haben.

Zusammenfassung

1. Es wird über ein Teratom der linken Niere bei einem 13jährigen Jungen berichtet, das typisches und atypisches Chorionepitheliom-Gewebe aufweist.

2. Die heutige Kenntnis des teratogenen Chorionepithelioms ergibt für den vorliegenden Tumor folgende Feststellungen:

a) Der Tumor zeichnet sich dadurch aus, daß er in einem verhältnismäßig frühen Lebensalter aufgetreten ist (sonst 3.—5. Dezennium).

b) Ob es sich um eine Primärgeschwulst handelt, kann nicht mit Sicherheit behauptet werden, da die Hoden nicht mikroskopisch untersucht sind. Der Tumor ist daher den unsicheren extragenitalen Chorionepitheliomen zuzurechnen.

c) Bei der Annahme der testikulären Entstehung des Nierentumors wäre als Besonderheit zu verzeichnen, daß dieser neben dem Chorionepitheliom auch andere Teratombestandteile aufweist (sonst in den Metastasen meist nur Chorionepitheliom).

3 Es wird die Frage aufgeworfen, ob die teratogenen Chorionepitheliome aus Teratomen abzuleiten sind, die von Urkeimzellen (= sexuellen Blastomeren), besonders von sog. Ursamenzellen abstammen.

Literatur

1. AHLSTROEM, Acta Path. Scand. *1931.* 213.
2. ALBRECHT, Verh. D. path. Ges. *1908,* 72.
3. ARENDT, Fortschr. a. d. Geb. d. Röntgenstr. *43,* 723 (1931).
4. ASKANAZY, H., Inaug.-Diss., Leipzig 1904.
5. ASKANAZY, M., Biblioth. Medica, Abt. C, Heft *19* (1905).
6. ASKANAZY, M., Verh. D. path. Ges. *1907,* 39.
7. BONNET, Zschr. f. Gyn. *13* (1901).
8. BONNET, Mschr. f. Geburtsh. *18* (1903).
9. BONNEY, Transact. Path. Soc. of London *58,* 9 (1907).
10. BORST, Die Lehre von den Geschwülsten, Wiesbaden 1902.
11. BOSTROEM, Zieglers Beitr. *76,* 293 (1927).
12. CHERVIN, Med. Klin. *4,* 1196 (1908).
13. COOKE, Johns Hopk. Hosp. Bull *26,* 215 (1915).
14. D'ARCY PRENDERGAST, J. canad. Med. Assoc. *1929,* 203.
15. DAVIDSOHN, Charité Ann. *1905,* Jahrg. 29.
16. DEBERNARDI, Zieglers Beitr. *43,* 89 (1908).
17. EMANUEL, Mschr. Geburtsh. *21,* 612 (1905).
18. ENTWISLE u. HEPP, J. Amer. med. Assoc. *104* (1935).
19. FELDMANN, Zbl. f. Path. 48, 321 (1930).
20. FELS, Zbl. f. Gyn. *1929,* 466.
21. FENSTER, Frankf. Zschr. f. Path. *46,* 403 (1934).
22. FISCHER, B., Münch. m. Wschr. *1909,* 1044.
23. FISCHER, W., Arb. a. d. Geb. d. path. Anat. u. Bakt. a. d. path. Inst. Tübingen, *6,* 358 (1908).
24. FRANK, Journ. Amer. med. Assoc. *46,* 256 (1906).
25. FREUND, Frankf. Zschr. f. Path. *38,* 313 (1929).
26. FRIEDLÄNDER u. MOSES, Wien. kl. Wschr. *22,* 624 (1936).
27. FRITZE, Zschr. f. Krebsf. *15,* 154 (1916).
28. v. HANSEMANN, Zschr. f. Geb. u. Gyn. *51,* 400 (1904).
29. HEANEY, Amer. Journ. of Cancer, Vol. XIX, Nr. 1 (1933).
30. HEDINGER, Zschr. f. ang. Anat. u. Konst. *7,* 55 (1921).
31. HEIDRICH, FELS u. MATHIAS, Bruns' Beitr. *150,* 349 (1930).
32. HERZENBERG, Virch. Arch. *263,* 781 (1927).
33. HÖRNICKE, Frankf. Zeitschr. f. Path. *29,* 131 (1923).
34. JACKSON, Journ. Amer. med. Assoc. *73,* 1868 (1919).
35. KANTROWITZ, Amer. J. Path. *10,* 531 (1934).
36. KEENAN, Surg. Gynecol. and Obstr. *15,* 593 (1912).
37. KRASNJANSKAJA, zit. nach Heaney u. Referat in Zbl. f. Path. *48,* 264 (1930).
38. LANGER, Med. Klin. *44,* 1120 (1919).
39 MALASSEZ u. MONOD, Arch. de physiol. norm. et path. *1878,* 375; Ref. Risel.
40. MARCHAND, Mschr. f. Geb. u. Gyn. *1895,* 419 u. 513.
41. MARCHAND, Zschr. f. Geb. u. Gyn. *1898,* 173.

42. MEYER, ROB., Henke-Lubarsch: Handb. d. spez. path. Anat. u. Hist., *VII, 1,* 768 (1931).
43. MILLER u. BROWNE, J. Obstetr. Brit. Emp. *29,* 48 (1922).
44. MÖNCKEBERG, Virchows Arch. *190,* 381 (1907).
45. NEUHÄUSER, Arch. f. Gyn. *79,* 696 (1906).
46. OBERNDORFER, Henke-Lubarsch: Handb. d. spez. path. Anat. u. Hist., *VI, 3,* 768 u. 777 (1931).
47. PICK, Berl. klin. Wschr. *1902,* 1189.
48. PICK, Virch. Arch. *180,* 172 (1905).
49. PICK, Klin. Wschr. *1928,* 1728.
50. PRYM, Virch. Arch. *265,* 239 (1927).
51. PRYM, Zbl. f. Path. *49,* 98 (1930).
52. POLITZER, Zbl. f. Anat. *100,* 331 (1933).
53. v. RECKLINGHAUSEN, Verh. D. path. Ges. *1902,* 213.
54. RIBBERT, Geschwulstlehre, Bonn 1904.
55. RISEL, Arb. a. d. path. Inst. Leipzig, *1903,* Heft 1.
56. RISEL, Lubarsch-Ostertag: Ergebnisse, *11,* 2. Abtlg., 1017 (1907).
57. RISEL, Zieglers Beitr. *42,* 233 (1907).
58. RISEL, Verh. D. path. Ges. *1909,* 390.
59. RITCHIE, J. of Obstr. and Gyn. Brit. Emp. *1903,* Vol. 4.
60. ROTTER, Zschr. f. Krebsf. *18,* 171 (1922).
61. SCHLAGENHAUFER, Wien. kl. Wschr. *1902,* 571.
62. SCHLAGENHAUFER, Zbl. f. Path. *31,* 89 (1920).
63. SCHMORL, Verh. D. path. Ges. *1902,* 211.
64. SCHULTZE, Zieglers Betr. *84,* 473 (1930).
65. SIGL, Ann. d. allg. Krankenh. München *14.*
66. STAEMMLER, Verh. D. path. Ges. *1934,* 190.
67. STÄRK, Frankf. Zschr. f. Path. *21,* 142 (1918).
68. STEINERT, Virch. Archiv *174,* 232 (1903).
69. STERNBERG, Verh. D. path. Ges. *1904,* 105.
70. STERNBERG, Zschr. f. Heilk., Abtlg. f. path. Anat. *26,* 105 (1905).
71. STERNBERG, Frankf. Zschr. f. Path. *22,* 408 (1919/20)
72. STORJOHANN, Frankf. Zschr. f. Path. *43,* 80 (1932).
73. SYMEONIDIS, Zieglers Beitr. *94,* 370 (1934).
74. SYMEONIDIS, Zbl. f. Path. *62,* 177 (1935).
75. TIRUMURTI, Practitioner *1913,* 814.
76. VOLKMANN, Virch. Arch. *229,* 362 (1921).
77. VECCHI, zit. nach OBERNDORFER.
78. WLASSOW, Virch. Arch. *169,* 220 (1902).
79. WLASSOW, Inaug.-Diss. Moskau, Ref. Risel (1903).

Lebenslauf

Am 27. 3 1912 wurde ich als Sohn des Hauptschriftleiters Fritz Walter und seiner Ehefrau Frieda geb. Bohny in Bochum geboren. Dort besuchte ich 4 Jahre lang die Volksschule und kam dann nach Paderborn an das Gymnasium Theodorianum, wo ich Ostern 1932 die Reifeprüfung bestand. In den ersten 3 Semestern studierte ich in Freiburg i. Br., in weiteren 3 Semestern in Münster, wo ich nach meinem 5. Studiensemester die ärztliche Vorprüfung bestand. Nach einem Ostsemester in Königsberg im Sommer 1935 kam ich nach Göttingen, um hier meine Studien zu vollenden.